Ein Melanosarkom der Aderhaut im phthisischen Auge.

Inaugural-Dissertation

zur Erlangung der Doktorwürde

in der

Medizin, Chirurgie und Geburtshilfe

der Hohen medizinischen Fakultät der Universität Jena

vorgelegt von

Fritz Walterhöfer

aus Jena.

JENA.

Druck von Bernhard Vopelius.

1908.

Genehmigt von der medizinischen Fakultät der Universität Jena auf Antrag des Herrn Professor Dr. WAGENMANN.

Jena, den 13. Februar 1908.

Professor Dr. FRANZ
d. Zt. Dekan.

Ich versichere an Eides Statt, außer der Unterstützung durch Herrn Geheimrat Professor Dr. WAGENMANN und der angegebenen Literatur keine fremde Hilfe bei Anfertigung der Arbeit benutzt zu haben.

Jena, den 20. Juli 1907.

Fritz Walterhöfer.

Meinen

lieben Eltern

gewidmet!

Digitized by the Internet Archive
in 2026

https://archive.org/details/IA40153320_0135

Von den Melanosarkomen der Aderhaut des Auges beanspruchen ein besonderes Interesse diejenigen, die sich im phthisischen Auge finden. In einer in v. GRAEFEs Archiv für Ophthalmologie, Bd. 45, 1898 erschienenen Arbeit haben TH. LEBER und A. KRAHNSTÖVER sich eingehend mit der Kombination von Aderhautsarkom und Phthisis bulbi beschäftigt. Beide Autoren haben aus der Literatur und eigener Beobachtung 54 Fälle zusammengestellt, in denen Sarkom der Aderhaut im phthisischen Auge bestand. Sieben weitere Fälle bringt PUTIATA KERSCHBAUMER in ihrer Monographie über das Sarkom des Auges, erschienen 1900. Auch SCHIECK führt in seiner Studie: „Das Melanosarkom des Uvealtraktus in seinen verschiedenen Erscheinungsformen" einen Fall von Sarkom mit Phthisis verbunden auf, wenn auch hier ohne näheres Eingehen auf das Verhältnis beider pathologischer Prozesse zueinander.

Das gesamte Material entstammt einem längeren Zeitraume, über 50 Jahre, das Zusammentreffen von Aderhautsarkom mit Phthisis bulbi gehört also immerhin zu den selteneren Augenerkrankungen. Das klinische Bild kann der Diagnose auf Tumor bei bestehender Phthisis bulbi erhebliche Schwierigkeiten bieten. Nicht selten wird die Anwesenheit eines Tumors erst während oder nach der Enucleation eines phthisischen Stumpfes bemerkt. Zu diesen der Diagnose ante operationem nicht zugänglichen Fällen gehört auch ein Aderhautsarkom, das bei der Enucleation eines phthisischen Auges in der Universitätsklinik zu Jena zur Beobachtung kam und im Folgenden beschrieben sein möge.

Krankengeschichte.

Frau K., 66 Jahre alt, wurde im Jahre 1902 wegen einer Entzündung des rechten, nach Angabe des Arztes bereits erblindeten Auges behandelt. Über die Ursache dieser Entzündung sowie über die Entstehung der damals schon vorhandenen Amaurose ist nichts Näheres bekannt. Vom behandelnden Arzt konnte nur berichtet werden, daß er ein bereits erblindetes Auge im Zustande der glaukomatösen Entzündung vorgefunden habe. Da sich die Patientin infolge gleichzeitiger, als Influenza bezeichneter Allgemeinerkrankung in sehr desolatem Zustande befand, wurde kein operativer Eingriff unternommen. Unter Eserin-Cocainbehandlung und warmen Umschlägen besserte sich der Zustand des Auges, die Schmerzen ließen nach. Im Jahre 1906, im Juni, kam Patientin in die Augenklinik nach Jena mit der Angabe, daß seit 1902 häufige, sehr schmerzhafte Entzündungen das Auge befallen hätten. Seit dem letzten Jahre bemerkte Patientin auch, daß das Auge kleiner wurde. In letzter Zeit traten nach einigen Wochen der Ruhe wieder heftige Schmerzen auf. Patientin wünschte daher jetzt die Enucleation.

Das rechte Auge bietet folgenden Befund: Lidspalte fest geschlossen, in der Augenhöhle liegt zurükgesunken ein kleiner phthisischer Stumpf. In der Mitte vorn sieht man eine etwa 3 mm im Durchmesser haltende, grau durchscheinende Scheibe, die den Rest der Hornhaut darstellt. Der ganze Bulbus weist tiefe Skleralfurchen auf, Druckempfindlichkeit ist zur Zeit nicht vorhanden, das Auge ist absolut blaß. Die Enucleation wird am 28. Juni 1906 ausgeführt. Da der Allgemeinzustand der Patientin mit Herzschwäche und Oedemen die Anwendung von Chloroform contraindiziert, wird in Cocain-Adrenalinanaesthesie die Bindehaut umschnitten. Durch tiefe Skleralrinnen wird das Aufsuchen und Ablösen der Augenmuskeln bedeutend erschwert. Hinter den Sehnenansätzen treten auch horizontale Falten der Sklera auf. Nach Durchtrennung der Muskelansätze läßt sich der Stumpf leicht hervorziehen. Bei der Durchschneidung wird der Optikus mit

dem zweiten Scheerenschlage tief durchtrennt. Am enucleierten Bulbus sieht man gerade nach außen eine blauschwarze Vorbuchtung, die anfänglich für ein Staphylom gehalten wird. Die Abtastung ergibt eine auffallend feste Resistenz im Bulbus, sodaß an einen Tumor im phthisischen Auge gedacht werden muß. Nach Blutstillung wird daher die Augenhöhle nochmals genau abgesucht, es wird jedoch nichts Verdächtiges gefunden, auch in der Tiefe ist keine Resistenz fühlbar. Die Bindehaut wird mit drei Suturen geschlossen. Nur zum Schlusse der Operation werden einige Züge Äther gegeben. Am 9. Juli 1906 kann Patientin entlassen werden.

Makroskopischer Befund.

Die makroskopische Betrachtung ergibt eine starke Verkleinerung des Bulbus, der quere Durchmesser beträgt 20 mm, der sagittale 16 mm. Es wird ein horizontaler Schnitt durch den Bulbus gelegt, oberhalb des Optikuseintrittes. Die verkleinerte, narbig getrübte Hornhaut ist von dem Schnitte nicht getroffen. Die Schnittebene liegt etwas oberhalb des Limbus corneae. In der Gegend des Äquators zeigt die Sklera die bereits erwähnte starke Faltung, wodurch tiefe Skleralfurchen entstanden sind. Bei Betrachtung des Bulbusinnern findet sich im hinteren Abschnitte der Sklera unmittelbar angelagert ein tiefschwarzer Tumor. Derselbe ist etwa 12 mm lang, bildet in seinem vorderen Teil einen 5 mm prominierenden Knoten, der allmählich in den hinteren flacheren, nur etwa 2 mm dicken Abschnitt übergeht. Nach außen vom Tumor erscheint die Aderhaut von der Sklera abgehoben. Der Zwischenraum zwischen Aderhaut und Sklera wird durch eine feste Masse ausgefüllt. Der Bulbusinhalt besteht aus verschieden gefärbten Gewebsabschnitten, nasal vorn ein grauer, ovaler Gewebskomplex, hinten ein mehr rötlich gefärbter Gewebsabschnitt, dann folgt eine strangartige, bindegewebige Masse, nach hinten außen findet sich eine Stelle mit mehr gelblicher Färbung. Auch nach vorn temporalwärts ist die Aderhaut

von der Sklera abgehoben. Am hinteren Pole temporalwärts ist die hügelförmige, oben als Staphylom angesprochene Verdickung soeben vom Schnitte getroffen.

Der Bulbus wurde in Formol und Alkohol gehärtet, die untere Hälfte wurde in Celloidin eingebettet, die davon angefertigten Horizontalschnitte wurden mit Haematoxylin-Eosin gefärbt.

Mikroskopischer Befund.

(Siehe Tafel am Schluß.)

Die Hornhaut ist im Ganzen verkleinert, vielfach narbig verändert, ihre Wölbung stark abgeflacht. Hier und da, besonders temporalwärts, ist die lamellöse Struktur noch besser erhalten. Überall durchziehen stärkere Gefäße die Hornhaut, teilweise strotzend gefüllt. Die epitheliale Oberfläche der Conjunctiva corneae ist nach außen glatt, ohne Epitheldefekte. Die der Hornhaut aufliegende Innenfläche des Epithels ist unregelmäßig, bietet mehrfach zapfenförmige Verdickungen und Wulstungen. Die BOWMANsche Membran ist fast nirgends deutlich erhalten. Die Zahl der Hornhautkörperchen ist unter dem Epithel sowohl wie auch in tieferen Schichten bedeutend vermehrt. Die Dicke der Hornhaut ist verschieden, zentral erscheint sie stark verdünnt. Ihre Hinterfläche ist überall verändert, hier finden sich Reste von gefalteter DESCEMETscher Membran, eingelagert in lockeres fibrilläres Bindegewebe.

An die Hinterfläche der Hornhaut, von ihr nur durch einige Bindegewebszüge getrennt, angelagert ist die Linse, und zwar derart, daß ihr temporaler Äquator die Hornhaut berührt. Der nasale Äquator ist nach hinten, nach der Bulbusmitte zu gedrängt, sodaß die Linsenachse radial zum Bulbus steht. Die Linse ist im Ganzen nasalwärts verschoben. Sie ist allseitig umschlossen von einem Gewebe, das größtenteils den Eindruck von jungem Bindegewebe macht. An verschiedenen Stellen sieht man Reste von Linsenkapsel, stark gefaltet, im Gewebe liegen. Zum Teil erscheint das umgebende Schwartengewebe stärker kernhaltig, zum Teil mehr faserig.

Zwischen Linsenkörper und diesen Bindegewebsmassen liegt eine verschieden dicke Zone von lymphoiden Zellen, zum Teil mit Detritus und Resten von Fettkörnchenzellen. Überall ist der in seiner Form veränderte, stellenweise verschmälerte Linsenkörper der resorbierenden Wirkung dieser Zellen ausgesetzt. Die Linsenfasern sind zum Teil aufgeblättert, zum Teil erscheinen sie wie angenagt, mit feinkörnigen Trübungen. Überall schieben sich lymphoide Zellen in die Spalten. Zwischen den Zellen findet sich Detritus, daneben sieht man Fettkörnchenzellen und an einigen Stellen wohl ausgebildete, auffallend große Riesenzellen, wie dies zuerst von WAGENMANN beschrieben wurde. (WAGENMANN, Einiges über Fremdkörperriesenzellen im Auge, v. GRAEFES Archiv für Ophth. XXXII, 2, S. 1.) Die gefaltete Linsenkapsel ist in voller Resorption begriffen, zeigt überall angenagte Stellen, Auffaserungen und feinkörnige Trübungen. Hier finden sich auch zahlreiche Spalten, von gelösten Cholestearinkrystallen herrührend, mit Zwischenbalken von Riesenzellen und langen endothelartigen Zellen. Zwischen Bindegewebe und Resorptionszone liegen auch Schichten mit vollkommen amorphen Massen, offenbar durch Zellen zerstörtes Material, was nicht fortgeschleppt werden konnte.

Auf der nasalen Seite erkennt man noch Reste von Ciliarkörper. Der Hinterfläche der Hornhaut liegt nasalwärts auf eine große Strecke ein Rest von Irisgewebe an. Teils vor, teils hinter diesem Gewebe findet sich ein Streifen von dicht gelagerten, roten Blutkörperchen. Hinter diesem Reste von Irisgewebe liegt Tumormasse. Auch die innere Oberfläche des Ciliarkörpers ist von Tumor bedeckt, ein Rest von Ciliarfortsätzen ist gleichförmig von Tumor umschlossen. An einigen Stellen ist die Abgrenzung unscharf, daselbst sind dicke, strotzend gefüllte Gefäße sichtbar, auch Blutungen in den Tumor hinein haben hier stattgefunden. Der Ciliarkörper selbst zeigt atrophische Muskulatur und ist frei von Tumor. Nach hinten zu erkennt man eine kurze Strecke weit noch der Ora serrata entsprechendes Gewebe. Im Ciliarkörper sind die Muskelfasern stellenweise durch organisiertes Binde-

gewebe und lymphoide Infiltration auseinander gedrängt, die Ciliarfortsätze sind durch Pigmentzüge noch soeben abgrenzbar, von Bindegewebe nach der Bulbusmitte gezogen. Verfolgt man den Ciliarkörper nach hinten, so liegt anfangs auf der Sklera ein dichteres, bindegewebiges Fasernetz mit mäßiger Infiltration und deutlich gefüllten Gefäßen. Dann entfernt sich dies Fasergewebe von der Sklera entsprechend einer Skleralfalte, nähert sich wieder der gegenüberliegenden Kuppe, während der Suprachorioidealraum zwischen dieser Falte ausgefüllt ist mit lockerem, gefäßhaltigem Bindegewebe.

Temporalwärts erkennt man an der Hinterfläche der Hornhaut ebenfalls noch Reste von Iris und Ciliarkörper. Der Irisansatz ist nur undeutlich abgrenzbar, Reste von pigmentierten Geweben ziehen zur veränderten Hornhaut hin. Die Ciliarfortsätze sind stark nach innen gezogen. Auf ihnen und auf dem hinten angrenzenden vorderen Abschnitt der Aderhaut liegt eine dicke Schicht von schwartigem Gewebe zum Teil mit Gefäßen, zum Teil mit Pigment, hier und da mit einem Einschluß von stärker pigmentierten Gewebszügen. Das Gewebe setzt sich nach vorn fort und erreicht im Pupillargebiete die Hornhaut. Auch nach hinten erstrecken sich vom Ciliarkörper aus einige Züge von Bindegewebe, zwischen denen weiterhin Geschwulstmasse auftritt. Am Vorderrande des Restes von Irisansatz hängt nur durch eine dünne Lage von Bindegewebe getrennt, die Linse mit der Hornhaut zusammen. Der Rest der Iris ist von starken Blutungen umgeben. Der Ciliarkörper ist noch leidlich erhalten. Seine Muskulatur ist durch Fasergewebe auseinandergedrängt, man sieht eine starke Ansammlung von lymphoiden Zellen zum Teil in den Resten von Ciliarfortsätzen, zum Teil in dem Uvealgewebe hinter dem Ciliarkörper. Dicht hinter dem Ciliarkörper ist auch hier die veränderte Uvea abgehoben.

Auf der inneren Oberfläche des Ciliarkörpers sind hier ebenfalls dicke, schwartige Massen aufgelagert, einzelne dicke Stränge ziehen nach der Mitte des Bulbus zu. Hier tritt besonders ein Strang hervor, der sich fast bis zur Papille verfolgen läßt.

Der temporale Bulbusraum hinter diesen bindegewebigen Massen ist ausgefüllt von Tumor. Ein anderer Schnitt zeigt temporal noch Andeutungen von Kammerwinkel. Die Irisreste sind wie oben fest mit der Hinterfläche der Hornhaut verwachsen. Man erkennt hier noch ganz gut einen Zapfen Iris, einmal an der Pigmentlamelle und sodann an dem lockeren Gefüge mit den Gefäßen, die dicke Adventitiascheide aufweisen. Das vordere Ende der Iris geht in eine bindegewebige Membran über, die mit der Hornhaut zusammenhängt. Der Ciliarmuskel und Ciliarkörper ist hier besser erhalten, die Fasern sind weniger stark aneinandergedrängt, die Gefäße gut gefüllt. Auch die Ciliarfortsätze sind hier noch ganz gut zu erkennen, auch hier stark nach einwärts gezogen, nach der Bulbusmitte zu gerückt und eingeschlossen in ein Schwartengewebe. Verfolgt man auf einem weiteren Schnitt den Irisstumpf nach der Hornhautmitte zu, so kommt man an eine breite Stelle, an der die Hinterfläche der Hornhaut mit einem lockeren Bindegewebe zusammenhängt, in dem sich Reste von Blutung befinden.

Das Verhalten der Netzhaut wird erst aus der Zusammenstellung des Befundes in den verschiedenen Schnittebenen klar. In den im vorderen Bulbusabschnitt temporal von der luxierten Linse gelegenen schwartigen Massen finden sich mehrere in starker Faltung angeordnete Zellreihen mit pallisadenförmigen, lang ausgezogenen, hohen, dichtgedrängt stehenden Zellen, die als Reste von Netzhaut bezeichnet werden müssen. Daneben erkennt man noch deutlich obliterierte Netzhautgefäße und selbst Andeutungen von Körnchenzellen. Aus diesem der die Hinterfläche der Linse umgebenden Bindegewebsmasse angelagerten Gewebe formiert sich ein stärkerer Strang, der in das Bulbusinnere, nach der Papillengegend zu verläuft, hier jedoch auf den meisten Schnitten in der Tumormasse sein Ende findet, ohne die Papille zu erreichen. An der Papille zeigt sich in den Tumormassen, diesem Strange entgegenstrebend, ein gestreiftes Bindegewebe mit Andeutungen von langgezogenen Gefäßen, das als Rest von Netzhaut zu betrachten ist. In dem vorderen an der Hinterfläche der

Linse verlaufenden Teile des Stranges erkennt man noch die abgelöste und gefaltete Pars ciliaris retinae an ihren charakteristischen Zellen, ebenso die gewucherte Netzhaut mit charakteristischer Struktur der verdickten MÜLLERschen Fasern.

Der Beweis, daß der vom vorderen Bulbusabschnitt nach hinten ziehende im Tumor vor der Papille endende, und der von der Papille ausgehende, kurze Strang Teile eines Ganzen sind, wird durch den Befund eines weiteren Schnittes geliefert. Hier besteht durch den Tumor im hinteren Bulbusabschnitt hindurchgehend eine schmale Verbindung beider Stränge, die sich nun in ihrer Verbindung als der von vorn zur Papille ziehende, bindegewebig organisierte Netzhauttrichter darstellen. Der Trichter zeigt mehrfache Krümmungen und ist hinten umgeben von pigmentiertem Tumor. In dem die Verbindung des vorderen und hinteren Trichterteiles herstellenden Strang ist die Zentralarterie sehr schön zu erkennen.

An dem Tumor müssen wir drei Abschnitte unterscheiden, die in der Papillengegend sitzende, stark pigmentierte Partie, dann die pigmentlosen Tumormassen im nasalen und temporalen Bulbusabschnitt, und drittens einen temporalen, dem hinteren Bulbusumfange aufsitzenden episkleralen Sekundärknoten.

Temporalwärts, hart am Optikuseintritt ist ein Rest von abgelöster und geschwulstig durchsetzter Aderhaut zu erkennen. Hier erscheint die Geschwulst stark pigmentiert, lange Pigmentspindeln an der Seite von Gefäßen geben der Geschwulst hier ein eigentümliches Aussehen. Auch findet man noch Reste von Suprachorioidea in den Massen eingeschlossen. Der Tumor erstreckt sich auch auf den vorderen Abschnitt des Optikus. Von der temporalen Seite her dringen Züge in die Lamina cribrosa ein. Man erkennt noch Reste von deren quer verlaufenden Bindegewebszügen. Temporal ist das Niveau der Lamina cribrosa eine kurze Strecke nach hinten von Pigmentzügen überschritten. Die Optikusscheide ist hier noch frei, aber bis dicht an die Scheide heran sieht man im Optikus sich einzelne pigmentierte Zellenzüge von der Geschwulst erstrecken. Auch am nasalen Optikusrand verlaufen einige

Pigmentzellenzüge in den Bahnen des atrophischen Sehnerven. Auch hier ist die Optikusscheide frei. Nach hinten zu ist der Sehnerv frei von Geschwulst, nur in hohem Grade atrophisch. Das interfibrilläre Bindegewebe ist etwas kernreich und verdickt.

Auch nasalwärts vom Optikuseintritt erscheint die Aderhaut durch pigmentierte Geschwulstmasse enorm verdickt.

Begleitet man den Ciliarkörper nasal nach hinten, so liegt auf der Sklera eine große Strecke weit ein atrophisches, gefäßhaltiges Gewebe, das degenerierter Aderhaut entspricht. Auch weiter nach hinten zu erkennt man noch überall auf der Sklera Reste von Aderhautgewebe mit Gefäßen und Pigment. Dann folgt ein Gewebe, das als Tumormasse anzusprechen ist und sich kontinuierlich fortsetzt in die am Optikuseintritt beschriebene Geschwulst. Hier finden sich zahlreiche, dunkelbraun pigmentierte Gewebszüge derart angeordnet, daß fächerförmig begrenzte Felder gebildet werden. Das in diesen Fächern liegende Tumorgewebe besteht aus langgezogenen Zellen mit spindelförmiger Anordnung. Zahlreiche Wirbelbildungen des Gewebes sind hier sichtbar. Die dicke, fest gefügte Tumormasse läßt sich verfolgen bis zum Optikusansatze, wo sie mit dem als Rest von Netzhaut anzusprechenden Gewebe verschmilzt.

Etwa in der Mitte der nasalen Bulbuswand, die, wie erwähnt, durch starke Skleralfurchen gefaltet ist, bildet sich aus plastischem Gewebe ein stärkerer Strang, zieht quer durchs Auge, trennt den hinteren Bulbusabschnitt vom vorderen und läßt sich verfolgen in das Schwartengewebe temporal von der Linse bis in die Gegend der Ciliarkörperreste auf der temporalen Bulbusseite. Vor diesem Querstrang liegt im vorderen Bulbusabschnitte die Linse, eingebettet in das bereits oben beschriebene schwartige Gewebe. Der vor dem Querstrang von der Linse nasal gelegene Bulbusraum, der nach der Linse von gefäßhaltigem Schwartengewebe, nach hinten von dem Querstrang, nach außen von dem der Sklera aufliegenden nasalen Ciliarkörper, nach vorn von Irisresten begrenzt wird, ist eingenommen von Geschwulstmassen.

Sämtliche Unebenheiten und Vorsprünge sind von der Geschwulst ausgefüllt, die hier fast pigmentlos ist und aus mehr rundlichen Zellen besteht. Dazwischen finden sich junge Gefäße mit sehr dünner Wandung und zahlreiche Blutungen in die Tumormasse. Daneben zeigen einige Stellen einen mehr alveolären Bau mit eben beginnender Degeneration der Geschwulstmasse in den Alveolen.

Sowohl nasal wie temporal vom Netzhauttrichter zeigt die von der Geschwulst durchwucherte und enorm verdickte Aderhaut noch stark gefaltete, aber deutlich erkennbare Reste ihrer Basalmembran. Nach hinten, beiderseits von der Papille, liegen die Geschwulstmassen der Sklera innig an. Man sieht hier, wie die Tumorzellen gegen die Sklera vordrängen und ihr Gefüge zu lockern suchen. Beginnende Aufblätterung der Sklerallamellen vor den andringenden Tumorzellen ist hier deutlich sichtbar. Die Lymphscheiden der hinteren Ciliargefäße und Nerven sind von Tumorzellen infiltriert.

Der Tumor innerhalb der Aderhaut, temporal am Optikuseintritt, zeichnet sich aus durch seinen außerordentlichen Reichtum an schwarzbraunem Pigment, das in großen Spindelzellen enthalten ist. Die Anordnung der Zellen zeigt hier wieder dasselbe feste Gefüge, wie nasal vom Optikuseintritt, die Massen lassen deutlich eine gewisse Struktur erkennen. An einzelnen Stellen finden sich Anhäufungen von großen, rundlichen Pigmentzellen, die ganz den Netzhautpigmentzellen entsprechen. Dieser Tumorabschnitt füllt den ganzen hinteren Bulbusraum aus.

Durch diese pigmentierten Geschwulstmassen verläuft der Netzhauttrichter zur Papille. Der ganze Trichter ist hier von der ursprünglichen Aderhautgeschwulst umwachsen. Innerhalb des organisierten Bindegewebes im Netzhauttrichter stößt man hier und da auf isolierte Stellen, in denen nestartige Einschlüsse von Geschwulstzellen getroffen sind. Hier findet man in der Umgebung eines Gefäßes, das einem Netzhautgefäße entspricht, einen Mantel von Geschwulstzellen. Auch von der Seite her ist die Geschwulst in größerer Fläche an die Bindegewebsmassen herangewachsen und beginnt die Fasern des organi-

sierten Gewebes des Netzhauttrichters auseinander zu drängen. In den Scheiden der neugebildeten Gefäße lassen sich weit nach vorn gehend, stellenweise bis zu der scheinbar isolierten, pigmentlosen, nasalen Tumormasse vorn, Anhäufungen von rundlichen Tumorzellen nachweisen. Auch in dem die Linse umgebenden Schwartengewebe finden sich Herde rundlicher, pigmentloser Zellen, die den Verdacht auf Tumorzellen erwecken.

Der ganze temporale Bulbusraum vom Ciliarkörper bis zu dem Pigmenttumor vor der Papille ist von Tumormasse erfüllt, die zwischen Sklera und abgehobener Aderhaut liegt. Verfolgt man temporal von der Linse das Schwartengewebe auf dem Ciliarkörper weiter nach hinten, so trifft man zunächst auf Stellen mit Resten von Hämorrhagieen und gelbbräunlichen hämorrhagischen Pigmenteinlagerungen. Dann stößt man mitten im Schwartengewebe auf einen großen Hohlraum, der mit veränderten roten Blutkörperchen ausgefüllt ist und ebenfalls beginnende hämorrhagische Pigmentierungen zeigt. Bei der Hämatoxylin-Eosinfärbung erscheinen die Erythrocyten blaßrosa, dazwischen das bräunlich-gelbe Pigment. Folgt man vom Ciliarkörper der Aderhaut weiter nach hinten, so endet das verdichtete pigmentierte Aderhautgewebe als Skleralbelag, und man sieht einen entsprechenden Gewebsstrang bulbuseinwärts ziehen, der offenbar der abgelösten Aderhaut entspricht. In dem Ablösungswinkel liegt nur eine dünnere Lage Bindegewebe mit dicken Gefäßen und mit einzelnen Blutstreifen auf der Sklera. Daran schließt sich der auf der Sklera liegende Tumor, der den ganzen hinteren Bulbusraum bis zur Papille hin ausfüllt. Wie früher beschrieben erscheint an der Papille die Aderhaut an Dicke plötzlich enorm zunehmend. Sie geht hier in den Tumor über. Verfolgt man den Tumor eine Strecke weit nach der Bulbusmitte zu, so erkennt man wieder ein pigmentiertes Gewebe, das der abgelösten Aderhaut entspricht und sich bis zur Ablösungsstelle hinter dem Ciliarkörper verfolgen läßt. Dieser temporale intrabulbäre Tumor zeigt denselben, vom hinten vor der Papille liegenden Pigmenttumor abweichenden Bau und Be-

schaffenheit der Zellen, wie der nasale vordere Knoten. Er ist vollkommen pigmentlos, weist gleichmäßige Aneinanderlagerung der meist rundlichen Zellen auf, dazwischen liegen wenig kleine Gefäße, quer oder längs getroffen. Jegliche Andeutung von Wirbelbildung fehlt.

Der epibulbäre Sekundärtumor sitzt, wie bereits gesagt, dem hinteren temporalen Teile der Sklera auf. An einigen Schnitten läßt sich deutlich der Durchbruch der Geschwulst durch die Sklera nach außen verfolgen. Andere Schnitte zeigen noch erhaltene Sklerallamellen in der ganzen Ausdehnung zwischen intrabulbärem und epibulbärem Tumor. An der Innenfläche der Sklera erkennt man an verschiedenen Stellen, wie oben gesagt, eine geringe Aufblätterung der Lamellen, doch ist im Ganzen das Gefüge der Sklera intakt geblieben. In der Scheide von kleineren, die Sklera hier durchsetzenden Gefäßen findet sich eine Kernverdichtung, die den Verdacht erweckt, daß es sich hier um Tumorzellen handelt. An einer Stelle ist ganz deutlich ein Verbindungsstrang durch die Sklera hindurch zu verfolgen, und zwar im Verlaufe eines Emissariums, das, soweit man erkennen kann, für einen Nerven bestimmt war. Hier erstreckt sich von der intrabulbären temporalen Geschwulst ein Zapfen nach außen. Man erkennt noch die scharfe Abgrenzung von der Sklera und Reste von Pigmentzellen. Der Geschwulstzapfen verläuft bogenförmig durch die Sklera mit entsprechender Anordnung der Zellkerne in bogenförmigen Reihen. Außerhalb der Sklera geht der Zapfen über in einen stark verdickten Knoten, von dem aus mit rechtwinkelig dazu gestellter Orientierung Zellstreifen und Gefäße ausstrahlen. Die epibulbäre Geschwulst liegt mit breiter Fläche der Sklera an. Nach dem Optikus zu grenzt sie bis an die hinteren Ciliargefäße und erreicht die Optikusscheide nicht ganz. An den Wandungen der hier aus dem Bulbus austretenden, zum großen Teil von Tumormasse umschlossenen Ciliargefäße erkennt man ausgedehnte endarteriitische Veränderungen. Außen ist die Sekundärgeschwulst überlagert von einer dünnen Schicht episkleralen Bindegewebes. Auf

der äußersten Kuppe ist die Abgrenzung nicht ganz scharf. Innerhalb des Tumors finden sich dünne Gefäße und feine pigmentierte Streifen, die Reste von Blutungen. Besonders am äußersten Pole ist der Tumor von Blutungen durchsetzt und zeigt deutlich hämorrhagische Pigmentierung. Die Form der Zellkerne ist rundlich bis oval, wie im temporalen intrabulbären Tumor. Die feinen Gefäße und Pigmentstreifen verlaufen rechtwinkelig zur Anordnung des intraskleralen Verbindungszapfens.

Epikrise.

Die Ausgangsstätte des Tumors ist die Aderhaut im hinteren Bulbusabschnitte. Dort ist die Geschwulst noch jetzt als breite, scheibenförmige Verdickung der Aderhaut, zum Teile noch von Basalmembran überzogen, zu erkennen. Ihr Bau zeigt hier festeres Gefüge mit Wirbelbildung, unter den Zellformen überwiegen spindelförmig lang ausgezogene Elemente, die reichlich schwarzbraunes Pigment führen. Diese von der Aderhaut ausgehende Geschwulst hat den Netzhauttrichter ringförmig umgeben. Die Netzhaut ist total abgehoben und hat die charakteristische Trichterform angenommen. Die Netzhautabhebung kann bedingt sein entweder durch den zwischen Aderhaut und Netzhaut sich entwickelnden Tumor, oder, wenn nicht die Tumorbildung, sondern die Phthisis der primäre Prozeß war, sie ist durch die Zugwirkung eines geschrumpften, plastischen Exsudats zustande gekommen.

Einzelne Fortsätze der Geschwulst durchbrachen die Lamina cribrosa und gingen auf den Optikus über. Auch in den Netzhauttrichter hinein sind die Tumorzellen gewuchert und im Verlaufe von Gefäßen nach vorn gedrungen. Vorn hat eine außerordentlich starke plastische Entzündung Platz gegriffen. Die Aderhaut ist bindegewebig verdickt, auf dem Ciliarkörper liegen dicke schwartige Massen. Von gleichen Massen ist die Linse umgeben. Sie ist um 90° gedreht, ihr temporaler Äquator liegt der Hornhaut an, der nasale ist

nach der Bulbusmitte zu gerichtet. An der Linse zeigt sich die Wirkung der resorptiven Tätigkeit der umgebenden Zellenschicht. Im Ganzen ist die Linse nasalwärts verschoben.

Die Netzhaut ist total abgehoben und in der bekannten Weise zu einem trichterförmig den Bulbus durchziehenden Strang geworden. Der Inhalt des Netzhauttrichters ist vollkommen bindegewebig organisiert. Vorn ist der Netzhauttrichter stark an die Hinterfläche der Linse herangezogen. Dort zieht eine breite Schwarte quer durch den Bulbus. Zwischen Netzhaut und Linse liegen dicke Schwartenmassen, ebenso auf der Hinterfläche der Netzhaut. An den Ciliarfortsätzen und am vorderen Aderhautansatze sieht man deutlich die Zugwirkung, die die Schrumpfung ausgeübt hat. Der Ciliarkörper ist stark nach der Bulbusmitte zu gezogen, der Aderhautansatz abgehoben. In diesen Raum ist dann sekundär die Geschwulst eingedrungen, und zwar sind es offenbar Gefäße, in deren Verlaufe die Massen ihre Bahn nach vorn gefunden haben. In dem subchorioidealen Gewebe haben die Massen keinen bedeutenden Gewebswiderstand gefunden. Deshalb ist die Geschwulst hier außerordentlich schnell gewachsen. Die einzelnen Tumorknoten sind jetzt anscheinend vollkommen isoliert, doch lassen sich durch Vergleichung mehrerer Schnitte Verbindungen auffinden. Dieser junge, schnellgewachsene Teil der Geschwulst ist fast pigment- und gefäßlos, er besteht aus Rundzellen, zwischen denen sich zahlreiche Blutungen finden. Nur wenige junge Gefäße sind, strotzend gefüllt, in ihm sichtbar. Ihre Wandung ist sehr zart, daher leicht reißend und zu Blutungen führend. In diesen schnell gewachsenen Teilen der Geschwulst zeigt sich auch bereits, hervorgerufen durch schlechte Ernährung, beginnende Nekrose.

Der Glaskörper ist vollkommen untergegangen. Diese im Bulbus bestehenden Veränderungen sind das Produkt verschiedener Vorgänge. Einmal sieht man totale Netzhautabhebung mit ausgesprochener schwerer Cyklitis und Chorioiditis mit Bildung von schwartigem Gewebe auf dem Ciliarkörper, schwartiger Degeneration des ganzen Glaskörperraumes. Es

bestand also ein außerordentlich plastischer Prozeß mit starken Schrumpfungsvorgängen. Überall zeigt sich Zugwirkung auf die Bulbuswand.

Bei der Beurteilung des Tumors hat man wiederum zeitlich verschieden entstandene Neubildungen zu unterscheiden: erstlich die älteren, stark pigmentierten, fest gefügten ursprünglichen Teile, zweitens die jüngeren, pigmentlosen, auch anders strukturierten Massen. Diese sind jedenfalls erst nach der infolge der plastischen Entzündung eingetretenen phthisischen Configuration des Bulbus entstanden. Die in den subretinalen Raum durchgebrochenen Knoten sind alle jung, teils drängen sie das Bindegewebe vor sich her, teils haben sie es zerstört. Auf dies Andrängen der Tumormassen ist auch die abnorme Lage der zuvor von einer entzündlich entstandenen Bindegewebsmasse umgebenen Linse zurückzuführen. Wir kommen darauf noch zurück. In dem Schwartengewebe, das auch zahlreiche neugebildete Gefäße enthält, finden sich an verschiedenen Stellen Blutungen, eine besonders starke im temporalen Teile.

Man kann noch deutlich den der abgelösten Netzhaut entsprechenden Bindegewebstrang bis zur Papille hin verfolgen. Hier ist er von dem festgefügten, stark pigmentierten, wirbelförmige Zellanordnung bietenden Tumor umgeben. An diesem Tumorteile ist sogar die Abgrenzung durch die Basalmembran der Aderhaut noch streckenweis erhalten.

Eigenartig ist der Bau des epibulbären Tumors. Die Zellstränge haben sich durch die Sklera fortgesetzt und sind aus dem Bulbus ausgetreten. Dort ändert sich mit einem Schlage die Struktur, die Gefäße sind rechtwinkelig zu der Zellanordnung innerhalb der Sklera gewuchert, ebenso die Zellenzüge. Dieser Wechsel in der Struktur ist offenbar auf den Wegfall der intrabulbären Widerstände zurückzuführen. Nach Durchbrechen der Sklera hat sich der Sekundärknoten rasch vergrößert, daher der abweichende Bau. Das Wachstum des episkleralen Tumors war noch nicht soweit vorgeschritten, daß dadurch Exophthalmus verursacht worden wäre. Der Bulbus lag noch ganz zurückgesunken in der Orbita.

An der Hornhaut finden sich schwere Veränderungen, Abflachung, narbige Degeneration. An der Hinterfläche zeigt die Membrana Descemetii starke Faltungen, die von Bindegewebe ausgefüllt sind. Ein vom Conjunctivalepithel ausgehender, die Hornhaut schräg durchsetzender Zellstrang macht den Eindruck einer Perforationsnarbe, so daß mit der Möglichkeit einer stattgehabten Perforation gerechnet werden muß.

Die Skleralfalten sind zum Teil durch die Zugwirkung des schrumpfenden Inhaltes, zum Teil durch den beim Weicherwerden des Auges zur Wirkung kommenden Druck der Augenmuskeln entstanden.

Die Beantwortung der Frage nach dem Prioritätsverhältnis der beiden pathologischen Processe, die im Bulbus vorliegen, der zur Phthisis führenden Entzündung und der Neubildung, stößt auf große Schwierigkeiten. Jede Angabe über die vor dem Auftreten der glaukomatösen Entzündung im Jahre 1902 liegende Zeit fehlt. Es sollen daher beide Möglichkeiten hier erörtert werden, zumal auch der anatomische Befund Einzelheiten bietet, die teils für, teils gegen jede der beiden Möglichkeiten sprechen. Nehmen wir zuerst die Tumorbildung als die primäre Erkrankung an. Für diese Annahme spricht vor allem die Gegenwart der epibulbären Sekundärgeschwulst in Verbindung mit den gegebenen zeitlichen Verhältnissen. Bestimmte Angaben über die Länge der Zeit zwischen Auftreten des primären Tumors und der Bildung einer episkleralen Geschwulst liegen in der Literatur nicht vor, wohl da der Zeitpunkt der ersten Entwickelung des intrabulbären Tumors fast nie mit Sicherheit festzustellen ist. Da aber der Epibulbärtumor, wenn er erst vorhanden ist, meist auch ein rapides Wachstum zeigt, und dieses Wachstum früher oder später, je nach dem Sitz der Sekundärgeschwulst, schwere Erscheinungen, Protrusio bulbi, Beschränkung der Beweglichkeit, Vorwuchern des Tumors nach der Lidspalte, verursacht, so lassen sich vielleicht für eine ungefähre Schätzung des Zeitraumes bis zum Auftreten der extrabulbären Propagation die Angaben verwerten, die Leber und Krahnstöver machen über die Zeitdauer

zwischen den ersten Anzeichen der Erkrankung und der Operation, wenn man annimmt, daß das Wachstum der Sekundärgeschwulst den Patienten bald zur Operation getrieben hat. Diese Zeit schwankt nach LEBER und KRAHNSTÖVER zwischen 6 und 17 Jahren. In unserem Falle liegen zwischen erster Entzündung und Auffindung des Epibulbärtumors sogar nur 4 Jahre. Allerdings lassen LEBER und KRAHNSTÖVER an anderer Stelle auch die Meinung laut werden, daß „einige Jahre zur Entstehung einer episkleralen Sekundärgeschwulst genügen".

Wenn man nun annehmen wollte, das primäre wäre die Phthisis gewesen, der Tumor hätte sich im schon phthisischen Auge entwickelt, so müßten sich die intrabulbären Tumormassen und der Epibulbärtumor im Verlaufe eines einzigen Jahres gebildet haben. Denn Patientin gab an, daß das Auge erst 1905 kleiner geworden sei. Im Juli 1906 wurde die Operation ausgeführt. Die Phthisis hat also nur 1 Jahr ante operationem bestanden, auf dieses eine Jahr müßte die Entwickelung des Tumors zusammengedrängt werden, wenn erst die Phthisis und dann die Sarkombildung eingesetzt hätte.

Ein derart rapides Wachstum des Tumors erscheint ausgeschlossen einmal durch die anatomische Beschaffenheit des Tumors in der hinteren Bulbushälfte. Das feste Gefüge, die Wirbelbildung, die starke Pigmentation deuten auf langsames, sich über Jahre erstreckendes Wachstum hin. Die vorderen Tumormassen und der Epibulbärtumor freilich, undifferenzierte Rundzellen, sind weit jünger und offenbar schnell gewachsen. Ferner stimmen alle Beobachtungen darin überein, daß sich die Sarkome der Aderhaut durch ihr eminent langsames Wachstum auszeichnen.

Deshalb muß angenommen werden, daß in unserem Falle der Tumor schon mindestens mehrere Jahre vor der Phthisis bestand, daß das Aderhautsarkom die primäre Erkrankung war.

Nach dem anatomischen Befunde müssen ausgedehnte entzündliche Processe plastischer Natur sich im Bulbus abgespielt haben. Wie haben wir uns nun bei primärem

Tumor die Entstehung dieser Entzündung zu erklären? Übereinstimmend geben LEBER und KRAHNSTÖVER und PUTIATA KERSCHBAUMER an, daß in ihren Fällen mit primärem Tumor und sekundärer zur Phthisis führenden Entzündung die Ursache für diese in ausgedehnten regressiven Veränderungen im Tumor zu suchen gewesen sei. Die nekrotischen Massen haben dort den Anlaß zur Entzündung gegeben. In unserem Falle sind nun kaum Spuren von Nekrose nachweisbar, die Entzündung kann also hier unmöglich durch Zerfall des Tumors herbeigeführt worden sein. Dieser Umstand würde gegen primären Tumor sprechen. Es liegt jedoch nahe, auch bei Beibehaltung der Annahme von der Priorität des Tumors die Entzündung so zu erklären, daß bei der bestehenden schweren infektiösen Allgemeinerkrankung der Patientin entzündungserregende Stoffe im Blute kreisten, und daß durch die Gegenwart des Tumors im Auge ein locus minoris resistentiae geschaffen war, wo diese Stoffe wirksam werden konnten. Dann wäre die Entzündung auf eine endogene Infektion zurückzuführen.

Man könnte jedoch auch an eine ectogene Infektion denken, die den Bulbus im zweiten Stadium der Tumorentwickelung, dem der Drucksteigerung betroffen hat. Die Anamnese gibt zwar für ein Hornhautgeschwür keine Anhaltspunkte. Aber die schweren, narbigen Veränderungen der Cornea, die Defekte der BOWMANschen Membran, der die Hornhaut schräg durchsetzende Epithelstrang können recht wohl durch ein perforierendes Ulcus während der glaukomatösen Hornhautanästhesie verursacht sein. Die Perforation hätte dann weiter zu schwerer Cyklitis mit Ausgang in Phthisis geführt. Dann wäre die chronologische Folge: Tumor am Optikuseintritt, Sekundärglaukom, Ulcus corneae, Cyklitis, Phthisis, Tumorwucherung in dem vorderen Bulbusabschnitt, extrabulbäre Propagation.

Diese Erklärung würde mit dem vorliegenden anatomischen Befund am besten übereinstimmen.

Der Linsenbefund spricht allerdings scheinbar gegen primären Tumor. Das die Linse umgebende schwartige Ge-

webe muß zuerst vorhanden gewesen sein, ehe die Tumormassen im vorderen Bulbusabschnitte auftraten. Die Entzündung, die zur Bildung der Schwarten führte, muß also vor der Entstehung jener vorderen Tumormassen gespielt haben. Nun geht aber aus dem anatomischen Befund hervor, daß die vorderen Tumorteile bedeutend jünger sind, als der hintere pigmentierte Tumor. Die Anwesenheit des Tumors im Augenhintergrund kann aber die Einbettung der Linse in die plastischen Massen nicht beeinträchtigt haben, und die vordere Ausbreitung des Tumors, der die Linse sonst umschlossen haben würde, war bei Entstehung der Schwarten noch nicht da.

Der scheinbar gegen die Priorität des Tumors sprechende Linsenbefund erweist sich also auch nicht als ausschlaggebend, sondern läßt sich mit ihr recht gut in Einklang bringen.

Bei Betrachtung des Netzhauttrichters liegt es nahe, den anatomischen Befund der Netzhaut dahin zu verwerten, daß erst die Entzündung zur Ablösung der Netzhaut führte und dann erst sekundär die Tumormassen in der Papillengegend den Netzhautstrang umwucherten. Betrachten wir jedoch den Vorgang von der anderen Seite, so paßt er sich auch der entgegengesetzten Auffassung an: ein kleiner Tumor besteht schon zur Zeit der entzündlichen Netzhautablösung, und erst nach der Ablösung umwuchert dieser primäre Tumor den Netzhauttrichter. Auch gegen diesen Hergang kann nichts eingewendet werden.

Im klinischen Verlauf sprechen, nach den Angaben LEBERS und KRAHNSTÖVERS, die wiederholt aufgetretenen Entzündungen, wie es bei Patientin der Fall war, für Tumor im phthisischen Auge. Wenn wir den Tumor als primär annehmen, so war die vor dem Jahre 1902 eingetretene Erblindung auf das sich im hinteren Augenabschnitt entwickelnde Melanosarkom zurückzuführen. Die im Jahre 1902 einsetzende heftige Entzündung mit starken Schmerzen, die vom behandelnden Arzte als glaukomatöser Natur bezeichnet wurde, würde dem zweiten Stadium der Tumorerkrankung, der Drucksteigerung zuzurechnen sein. Im Anschluß an dies Stadium

der Drucksteigerung haben dann ausgedehnte entzündliche Vorgänge plastischer Natur Platz gegriffen, plastische Iridocyklitis und Chorioiditis, die schließlich nach drei Jahren, 1905, zur Verkleinerung des Auges, zur Phthisis bulbi führten. Es ist anzunehmen, daß die bei der narbigen Schrumpfung des entzündlichen Proliferationsgewebes entstandenen derben Bindegewebsschwarten das Wachstum des zuerst aufgetretenen, in der Papillengegend befindlichen, stark pigmentierten Tumors behindert haben. Jedoch ist dadurch dem weiteren Fortschreiten des Tumors kein unüberwindlicher Widerstand gesetzt worden, die Zellwucherung ist nur auf andere Bahnen gedrängt worden. So ist die Anwesenheit der Tumorzellen in den Scheiden der im bindegewebig organisierten Netzhauttrichter liegenden, nach dem vorderen Bulbusabschnitte verlaufenden Gefäße aufzufassen. Im nasalen Bulbusabschnitte vorn und auf der temporalen Seite drangen diese wuchernden Tumormassen in die Hohlräume ein, die als eine Folge der plastischen Entzündung dort durch Abhebung der Aderhaut und des Ciliarkörpers entstanden waren. In diesen Räumen war dem Wachstume des Tumors kein Gewebswiderstand entgegengestellt, dasselbe erreichte daher hier außerordentliche Intensität. Deshalb finden wir hier die veränderte, vom Tumor im hinteren Bulbusabschnitte abweichende Beschaffenheit des Geschwulstgewebes: undifferenzierte Rundzellen, kein Pigment, junge, dünnwandige Gefäße, zahlreiche Blutungen, Andeutungen von regressiven Veränderungen. Dieselben Schrumpfungsvorgänge, die den zuerst aufgetretenen Tumorteil im hinteren Bulbusabschnitt in seiner intrabulbären Ausbreitung hemmten und nach vorn drängten, haben auch das Wachstum des Tumors durch die in der Sklera vorhandenen präformierten Durchtrittspforten, die Lymphscheiden der Nerven und Gefäße, beschleunigt und so die epibulbäre Propagation begünstigt, wie wir sie temporal in Form eines episkleralen Sekundärknoten finden.

Die zweite Auffassung des Krankheitsbildes wäre die, daß die Entzündung und Phthisis das primäre war, und der

Tumor sekundär im phthisischen Auge aufgetreten ist. Dafür könnte der Linsenbefund sprechen, die Linse ist erst von Schwarten umgeben worden, im vorderen Bulbusabschnitt hat jedenfalls zuerst die Entzündung gespielt, dann kamen die Tumormassen und drückten die in das Schwartengewebe eingebettete Linse nach hinten. Aber die andere Möglichkeit, daß bereits während dieser entzündlichen Vorgänge im vorderen Bulbusabschnitt in der Papillengegend ein Melanosarkom bestand, hat, wie oben ausgeführt, anatomisch mindestens die gleiche Berechtigung, chronologisch ist sie die weit wahrscheinlichere.

Das gleiche gilt für den Netzhautbefund. Wenn auch die Annahme, daß primär die Netzhaut durch Schrumpfungsvorgänge abgehoben wurde, und die Tumorbildung erst später eingesetzt hätte, möglich ist, so ist es nach unseren früheren Ausführungen doch weit wahrscheinlicher, daß ein kleiner Tumor zur Zeit der Netzhautabhebung bereits vorhanden war oder diese bedingt hat. Bemerkenswert ist das Fehlen von Zerfallsherden im Tumor. In unserem Falle ist es ausgeschlossen, daß die Entzündung im Anschluß an Nekrose im Tumor entstanden ist, wie dies für andere Fälle angegeben wird. Die sekundäre Entzündung muß metastatischen oder ektogenen Ursprungs gewesen sein.

Wir kommen zu dem Schluß, daß in unserem Falle mit größter Wahrscheinlichkeit die Tumorbildung der primäre Proceß war und die Phthisis erst später als Ausgang des Sekundärglaukoms aufgetreten ist.

Herrn Geh. Medizinalrat Professor Dr. WAGENMANN gestatte ich mir für die gütige Unterstützung bei Anfertigung meiner Arbeit meinen verbindlichsten Dank auszusprechen.

Benutzte Literatur.

Th. Leber und A. Krahnstöver: „Über die bei Aderhautsarkomen vorkommende Phthisis des Augapfels und über die Bedeutung von Verletzungen bei der Entstehung dieser Geschwülste". v. Graefes Archiv, Band XLV. Leipzig, W. Engelmann, 1898.

Dr. Putiata Kerschbaumer: „Das Sarkom des Auges". Wiesbaden, J. F. Bergmann, 1900.

Dr. Schieck: „Das Melanosarkom des Uvealtraktus in seinen verschiedenen Erscheinungsformen". Eine pathologisch-anatomische Studie. v. Graefes Archiv für Ophthalmologie, Bd. LX, 3. Heft. Leipzig, W. Engelmann, 1905.

Lebenslauf.

Ich wurde am 24. Dezember des Jahres 1883 als Sohn des Lehrers M. Walterhöfer in Jena geboren. Von Ostern 1893 an besuchte ich das Gymnasium in Jena bis Ostern 1902, wo ich dasselbe mit dem Zeugnis der Reife verließ. Danach war ich 10 Semester lang in Jena als Student der Medizin immatrikuliert. Im Jahre 1904 bestand ich die ärztliche Vorprüfung, im Frühjahr 1907 die ärztliche Staatsprüfung.

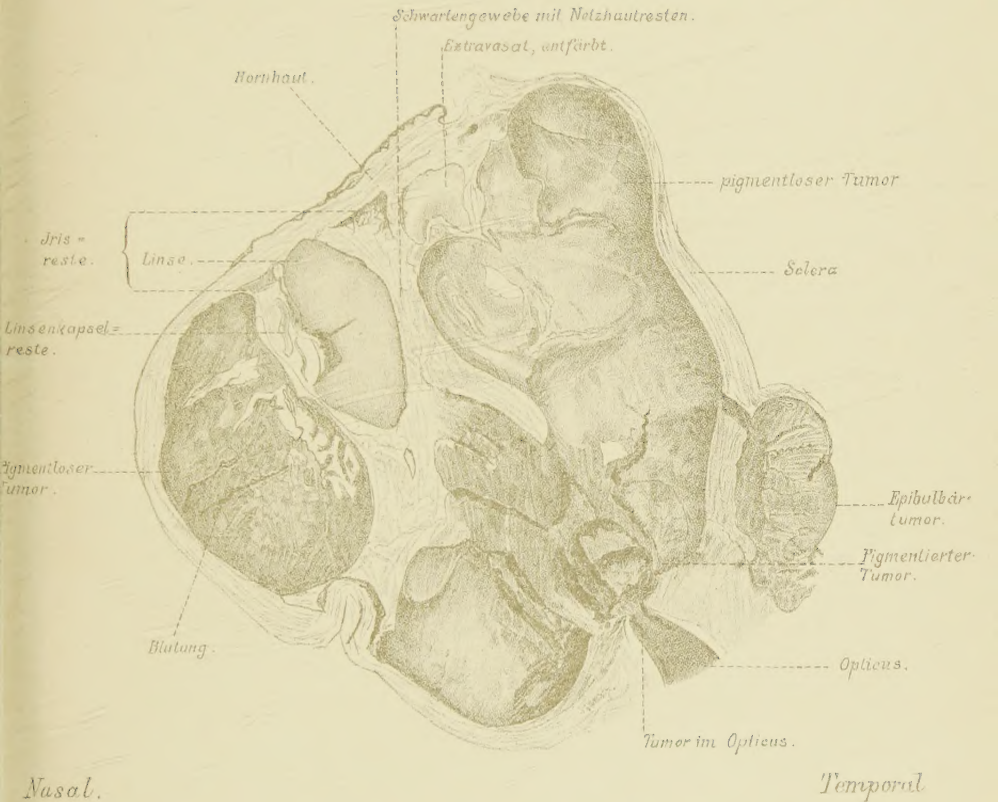

Fr. Walterhöfer gez.

Lith. v. Johannes Arndt, Jena.